

Interpretación de la radiografía de tórax en el niño

J. Vicente Rueda¹, C. de la Torre Cecilia²

¹Área de Radiodiagnóstico. Hospital Universitario Reina Sofía. Córdoba. España.

²Pediatra. CS de Levante Norte. Córdoba. España.

PUNTOS CLAVE

- Es fundamental realizar una lectura sistemática ante toda radiografía de tórax.
- Se valorarán detenidamente los aspectos técnicos que pueden ser causa de error en la interpretación radiológica.
- Es muy importante el adiestramiento en el estudio de la radiografía de tórax normal para después profundizar en el estudio de la semiología y los signos radiológicos básicos (signo de la silueta, broncograma aéreo, hiperinsuflación, signo del hilio tapado, etc.).

RESUMEN

La radiografía (Rx) de tórax es importante en la evaluación diagnóstica del aparato respiratorio pediátrico. Las indicaciones son: enfermedad inflamatoria del parénquima pulmonar, deformidad de la caja torácica, masas palpables, enfermedad cardíaca, traumatismos, dolor torácico, sibilancias, taquipnea y posible enfermedad metastásica.

Las proyecciones que se emplean habitualmente son la anteroposterior (AP), que se realiza en decúbito supino en niños muy pequeños y en mayores que no colaboran, y la posteroanterior (PA) en bipedestación, en el niño mayor que colabora.

En el presente trabajo estudiaremos la Rx de tórax normal en el paciente pediátrico siguiendo la sistemática de lectura habitual, repasaremos las principales indicaciones de esta técnica de imagen, así como la semiología radiológica, y profundizaremos en la patología torácica habitual del niño desde el punto de vista de la imagen.

INTERPRETACIÓN DE LA RADIOGRAFÍA DE TÓRAX DEL NIÑO

La Rx de tórax es fundamental en la evaluación diagnóstica del aparato respiratorio pediátrico. Las indicaciones de la Rx de tórax en el niño son: enfermedad inflamatoria del parénquima pulmonar, deformidad de la caja torácica, masas palpables, enfermedad cardíaca, traumatismos, dolor torácico, sibilancias, taquipnea y posible enfermedad metastásica¹.

Las proyecciones que se emplean habitualmente son la AP, que se realiza en decúbito supino en niños muy pequeños y en mayores que no colaboran, y la PA en bipedestación, en el niño mayor que colabora².

LECTURA SISTEMÁTICA DE LA RADIOGRAFÍA DE TÓRAX NORMAL

Para realizar una correcta interpretación de la Rx de tórax conviene detenerse en primer lugar en la valoración de algunos aspectos técnicos^{1,2}:

- Rotación: medir la distancia entre los extremos anteriores de las costillas y los cuerpos vertebrales, así como la distancia entre estos y los extremos mediales de las clavículas (Figura 1).
- Inspiración: contar los arcos costales anteriores para relacionarlos con las cúpulas diafragmáticas; en una Rx correctamente inspirada, aquellas coinciden con el sexto arco costal anterior (Figura 2).
- Penetración: en la Rx correctamente expuesta se debe visualizar la columna vertebral a través de la silueta cardíaca. Hoy en día es un aspecto menos importante gracias a la Rx digital.

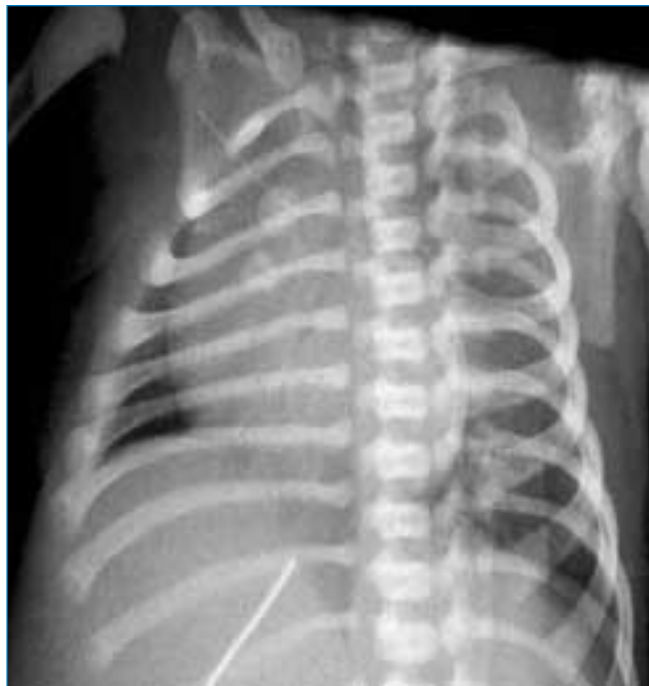

Figura 1. Radiografía rotada de un recién nacido. Los núcleos de osificación del esternón se proyectan sobre el hemotórax derecho

Una vez tenidas en cuenta estas sencillas cuestiones se procederá a la lectura de la Rx.

La Rx de tórax suele realizarse para examinar el parénquima pulmonar. Para evitar la pérdida de información, se recomienda evaluar en primer lugar los componentes que rodean el parénquima: la pared torácica, el diafragma, la pleura, la columna vertebral y las regiones paravertebrales. Por último, se examinan la tráquea y los bronquios principales y segmentarios, el corazón, los vasos pulmonares y el parénquima pulmonar.

La morfología del tórax del niño se va modificando a medida que crece. Así, el tórax del neonato se ha comparado con la pantalla de una lámpara, de morfología trapezoidal y costillas horizontales, mientras que el tórax del niño mayor va adquiriendo la morfología rectangular típica del adulto, siendo mayor su diámetro vertical¹ (Figuras 3 y 4).

El timo normal puede dificultar la interpretación de las Rx de tórax en los lactantes y menores de dos años de edad, por eso es importante familiarizarse con sus diferentes configuraciones. Se localiza en el mediastino anterior. En la proyección AP posee una densidad de partes blandas que se proyecta a ambos lados del mediastino superior hasta el cuarto cartílago condrocostal aproximadamente.

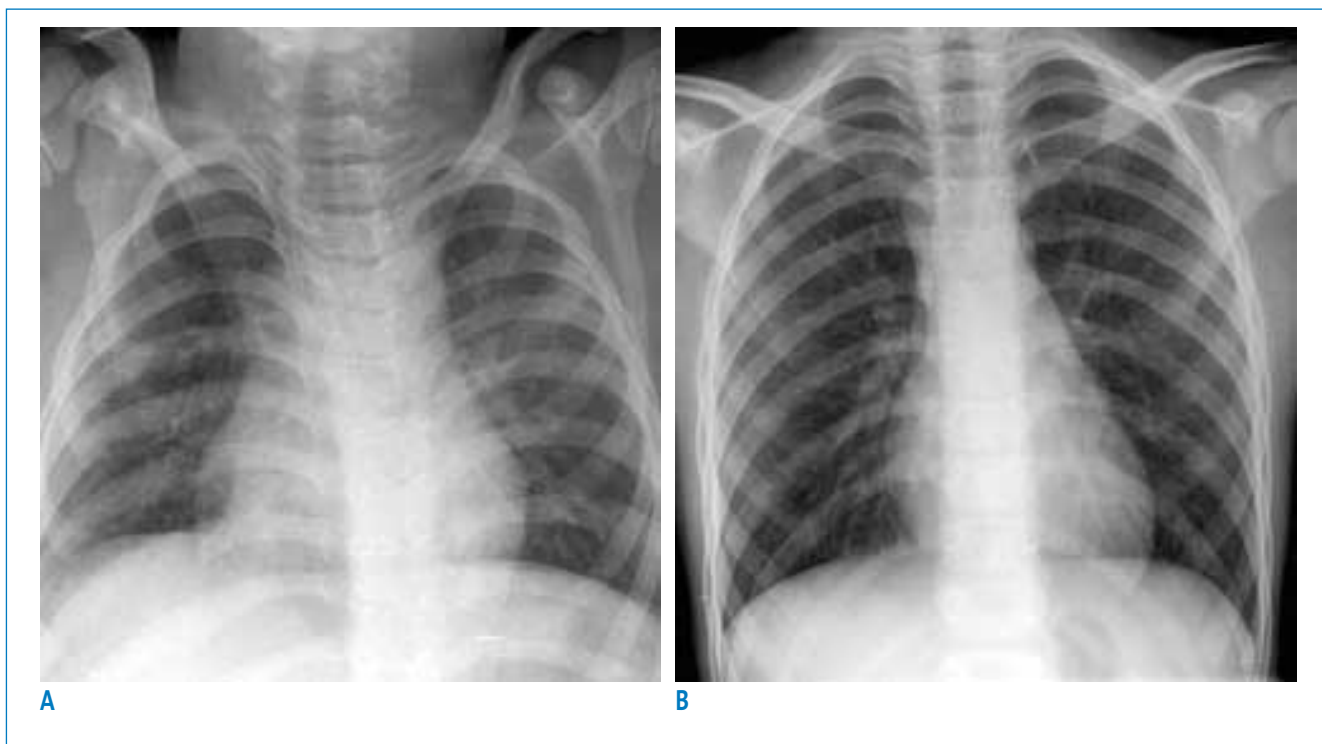


Figura 2. Radiografía espirada (A) y radiografía adecuadamente inspirada del mismo niño (B). La primera fue malinterpretada como patrón intersticial. En la segunda se aprecia la morfología rectangular alargada del tórax del niño mayor

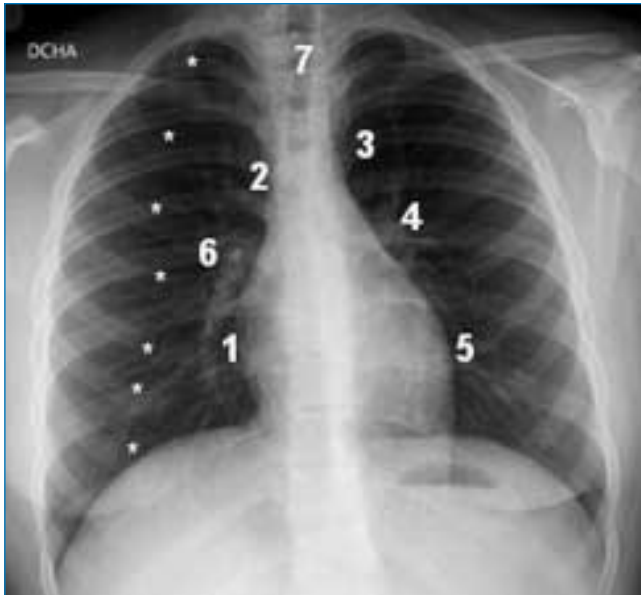

Figura 3. Radiografía normal anteroposterior. 1: silueta de la aurícula derecha; 2: vena cava superior; 3: cayado aórtico; 4: arteria pulmonar izquierda; 5: ventrículo izquierdo; 6: arteria pulmonar derecha; 7: tráquea. Los arcos costales anteriores están marcados con asteriscos

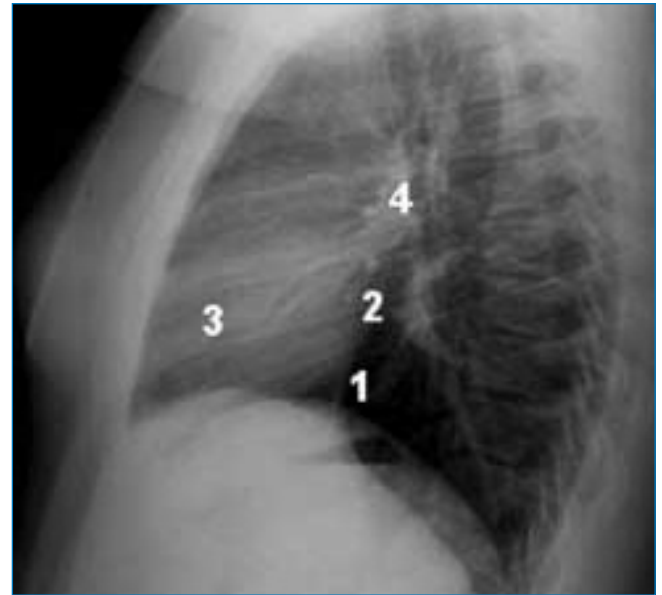


Figura 4. Radiografía normal lateral. 1: silueta del ventrículo izquierdo; 2: silueta de la aurícula izquierda; 3: ventrículo derecho; 4: arteria pulmonar derecha

Un lóbulo tímico prominente puede simular una masa, una neumonía del lóbulo superior o incluso una cardiomegalia. Existen una serie de signos que nos ayudan a identificarlo: los vasos pulmonares y los bronquios se pueden visualizar a través del timo, lo que ayuda a diferenciarlo de atelectasias y neumonías (signo del hilio tapado).

El timo es un órgano blando y está improntado por las costillas, por lo que con frecuencia se aprecia una leve ondulación en su contorno (signo de la ola). Es también muy típico el signo de la vela de barco, que suele proyectarse sobre el hemitórax derecho. La radiografía lateral también ayuda a diferenciar el timo de la cardiomegalia, permitiéndonos apreciar una ocupación del espacio retroesternal³.

LA RADIOGRAFÍA DE TÓRAX EN LA INFECCIÓN RESPIRATORIA

La infección de las vías respiratorias es la enfermedad más común del ser humano y supone la principal causa de utilización de los servicios de salud en todos los países de nuestro entorno⁴.

La infección pulmonar puede afectar a:

- Los espacios aéreos periféricos (alveolos) donde se produce el intercambio gaseoso; ocasiona lo que se conoce como neumonía, con consolidación segmentaria o lobar, cuyo origen suele ser bacteriano.

- Las vías de conducción, con reacción inflamatoria de bronquios y bronquiolos. Su origen suele ser vírico y ocasiona bronquitis aguda y bronquiolitis.
- Si se afectan ambas estructuras hablamos de bronconeumonía, que puede ser vírica o bacteriana^{1,2}.

La Rx de tórax es el método habitualmente empleado para confirmar una sospecha clínica de neumonía, aunque no se recomienda de forma rutinaria. Suele ser suficiente el diagnóstico clínico si se trata de un niño previamente sano y no presenta criterios de gravedad.

La Rx de tórax permite confirmar o excluir la infección pulmonar sospechada clínicamente, localizarla anatómicamente y valorar su progresión o la aparición de complicaciones¹.

Aunque en general las infecciones bacterianas y víricas se parecen macroscópicamente, el estudio radiográfico pretende diferenciar si la enfermedad es de origen vírico o bacteriano e incluso, en algunos casos, identificar el agente patógeno causante del cuadro.

Infecciones víricas

Los virus constituyen la principal causa de infección pulmonar en los niños, especialmente en los menores de cinco años de edad.

Suelen ocasionar bronquiolitis aguda en niños menores de dos años cuyo sustrato es la obstrucción inflamatoria de los bronquiolos, y bronquitis aguda en niños mayores. Hasta en un

50-80% de los casos se puede demostrar que el agente implicado es el virus respiratorio sincitial; otros agentes son: influenza, parainfluenza y adenovirus.

La infección provoca edema inflamatorio de la vía aérea de conducción, con necrosis celular y gran producción de moco. Esta secuencia patológica ayuda a explicar las manifestaciones radiológicas¹⁻³.

Hallazgos radiográficos

- Engrosamiento peribronquial, que da lugar a densidades lineales, de predominio en regiones parahiliares.
- Áreas focales de opacificación.
- Atelectasias cambiantes por tapones de moco.
- Áreas de atrapamiento aéreo.
- Los derrames y las consolidaciones son raros.

Infecciones bacterianas

Constituyen una causa importante de morbilidad en la infancia.

El agente etiológico implicado más frecuentemente es *Streptococcus pneumoniae* (neumococo), aunque también pueden ser secundarias a *Haemophilus influenzae*, *Staphylococcus aureus* y *Chlamydia pneumoniae*, esta última en menores de tres meses de edad^{4,6}.

Actualmente estamos asistiendo a un aumento de las infecciones causadas por neumococo resistente que cursan con mayor número de complicaciones y provocan con frecuencia derrames pleurales y empiemas refractarios a los tratamientos habituales^{1,2,3,5}.

Hallazgos radiográficos

- Consolidación lobar o segmentaria limitada por cisura. Para la localización de lesiones alveolares, especialmente si solo se dispone de la proyección frontal resulta muy útil el signo de la silueta: cuando se reemplaza el aire pulmonar por exudado inflamatorio, la densidad resultante es similar a la del mediastino y, si la condensación contacta con este, se borran sus contornos; si se conocen los segmentos que están en contacto con el mediastino o el diafragma podremos saber cuál de ellos está afectado.
- Broncograma aéreo. Se debe a que el exudado alveolar dibuja los bronquios llenos de aire. Este signo indica afectación alveolar.
- En las infecciones bacterianas no suele haber pérdida de volumen, resolviéndose la imagen radiológica en 2-4 semanas. No suele ser necesario realizar Rx de tórax de seguimiento durante la convalecencia, a no ser que exista

sospecha de complicaciones como abscesos, neumatoceles, neumotórax, derrame y fístula broncopleurales. En caso de practicarla, no es conveniente hacerlo hasta 14-21 días después de la resolución completa de los síntomas.

- Algunas consolidaciones en la fase precoz pueden aparecer como nódulos parenquimatosos redondos, con aspecto de masa. Son las llamadas neumonías redondas. Se observan en menores de ocho años de edad y son causadas por neumococos. Si se repite la Rx a las pocas horas se verán como una consolidación típica.

Neumonías por *Mycoplasma*

Mycoplasma pneumoniae causa hasta el 30% de las neumonías en los niños mayores. Este organismo, que no es una bacteria ni un virus, muestra algunas características similares a los hongos. El curso clínico de la infección es inespecífico y muy variable, desde una enfermedad indolente con malestar, letargia y manifestaciones sistémicas como una miocarditis, hasta una neumonía aguda con tos, fiebre y mialgias que no responde al tratamiento antibiótico habitual^{1,7}.

Manifestaciones radiológicas^{1,3,7}

Son similares a las producidas por los virus, afectando predominantemente al espacio intersticial.

El patrón más frecuente es el infiltrado parahiliar peribronquial bilateral.

En niños mayores y adolescentes es frecuente el infiltrado reticulonodular unilobular, de tal manera que debemos considerar la infección por *Mycoplasma* siempre que se presente este patrón.

Los derrames pleurales no son frecuentes. Tampoco lo son las adenopatías hiliares unilaterales, aunque en ocasiones se observan.

Tuberculosis

Su frecuencia está aumentando, favorecido por la inmigración, la pobreza y el síndrome de inmunodeficiencia adquirida (SIDA).

La tuberculosis primaria suele presentarse como una consolidación lobar o segmentaria y se disemina hacia los ganglios linfáticos regionales ipsolaterales.

Se debe sospechar tuberculosis (TBC) si aparece enfermedad del espacio aéreo asociada a adenopatías hiliares o derrame y si el niño no presenta una enfermedad aguda.

Con el desarrollo de inmunidad ocurre una involución de las reacciones inflamatorias parenquimatosas y calcificación ganglionar.

Si la enfermedad progresa, puede desarrollarse cavitación y diseminación bronquial, y la clínica será florida.

La reactivación secundaria es más frecuente en el adulto; pueden observarse cavidades y áreas de pérdida de volumen.

La TBC miliar se debe a una diseminación hematógena. Suele presentarse dos meses después de la primoinfección. Cursa con fiebre, astenia y afectación del estado general. En la radiografía aparece un patrón micronodular bilateral^{1,4,8,9}.

EL ASMA

Es la enfermedad crónica más frecuente de la infancia⁴.

La mayoría de casos se diagnostican antes de los cinco años de edad y, aunque no suele afectar a lactantes pequeños, es frecuente encontrar entre los antecedentes el padecimiento de bronquiolitis o infecciones víricas del tracto respiratorio inferior en los dos primeros años de vida^{1,3}.

Hallazgos radiológicos

- Hiperinsuflación.
- Infiltrados parahiliares peribronquiales.
- Atelectasias lobares o segmentarias que se pueden malinterpretar como infección bacteriana. A este respecto es importante considerar los signos de atelectasia, especialmente el desplazamiento cisural, mediastínico, hiliar y diafragmático hacia el pulmón atelectasiado.

No suele haber mayor frecuencia de infecciones bacterianas pero sí de infecciones víricas y por *Mycoplasma*, que pueden agravar el cuadro. Las consolidaciones bacterianas no suelen empeorar el asma. Entre las complicaciones que pueden presentar están el neumomediastino y el neumotórax.

Es muy discutible si se deben o no obtener radiografías en las exacerbaciones del asma. En general no son necesarias en los pacientes con sibilancias y febrícula; en cambio, se deben realizar ante la sospecha de barotrauma (neumotórax o neumomediastino) o cuando haya fiebre alta persistente³.

PATOLOGÍA TORÁCICA TUMORAL

Los tumores primarios pulmonares son raros en los niños. Es mucho más frecuente la enfermedad metastásica, especialmente secundaria a tumor de Wilms. Esta se manifiesta como lesiones múltiples, redondeadas y bien definidas.

Las masas mediastínicas también son frecuentes.

El mediastino está dividido en tres compartimentos: anterior, medio y posterior. En el mediastino anterior podemos encontrar lesiones tímicas y adenopatías; en el medio adenopatías, quistes broncogénicos y quistes de duplicación esofágica, pero el 40% de las masas mediastínicas dependen del mediastino posterior y con frecuencia son de origen neurogénico (neuroblastomas y ganglioneuromas).

Son hallazgos radiográficos propios de las masas mediastínicas^{1,2,3} la presencia de lesiones:

- Convexas hacia el pulmón.
- Bien definidas, con ángulos obtusos en sus bordes superior e inferior.
- Con anomalías asociadas a las costillas y la columna vertebral, lo que confirma la localización extrapulmonar.

BIBLIOGRAFÍA

1. Kirks DR, Griscom T. Kirks, Radiología pediátrica. Madrid: Marbán; 2000.
2. Moënne Bühlmann K, Ortega Flores X. Diagnóstico por imágenes del tórax pediátrico. Buenos Aires: Journal; 2005.
3. Swischuk LE. Radiología en el niño y en el recién nacido. Madrid: Marbán; 2005.
4. Bras J, de la Flor JE, Masvidal RM. Pediatría en Atención Primaria. Barcelona: Springer-Verlag Ibérica; 1997.
5. San Román J, Marco del Pont J, Dovasio F. Infecciones pulmonares. Arch Argot Pediatr. 2007;105:271-5.
6. McIntosh K. Community-acquired pneumonia in children. N Engl J Med. 2002; 346:429-37.
7. John SD, Ramanathan J, Swischuk LE. Spectrum of clinical and radiographic findings in pediatric *Mycoplasma pneumoniae*. Radiographics. 2001;21: 121-31.
8. Harisinghani MG, McCloud TC, Shepard JO, Ko JP, Mahonar MS, Mueller PR. Tuberculosis from head to toe. Radiographics. 2000; 20:449-70.
9. Marais B, Gie RP, Schaaf HS, Starke JR, Hesselting AC, Donald PR, et al. A proposed radiological classification of childhood intrathoracic tuberculosis. Pediatr Radiol. 2004;34:886-94.